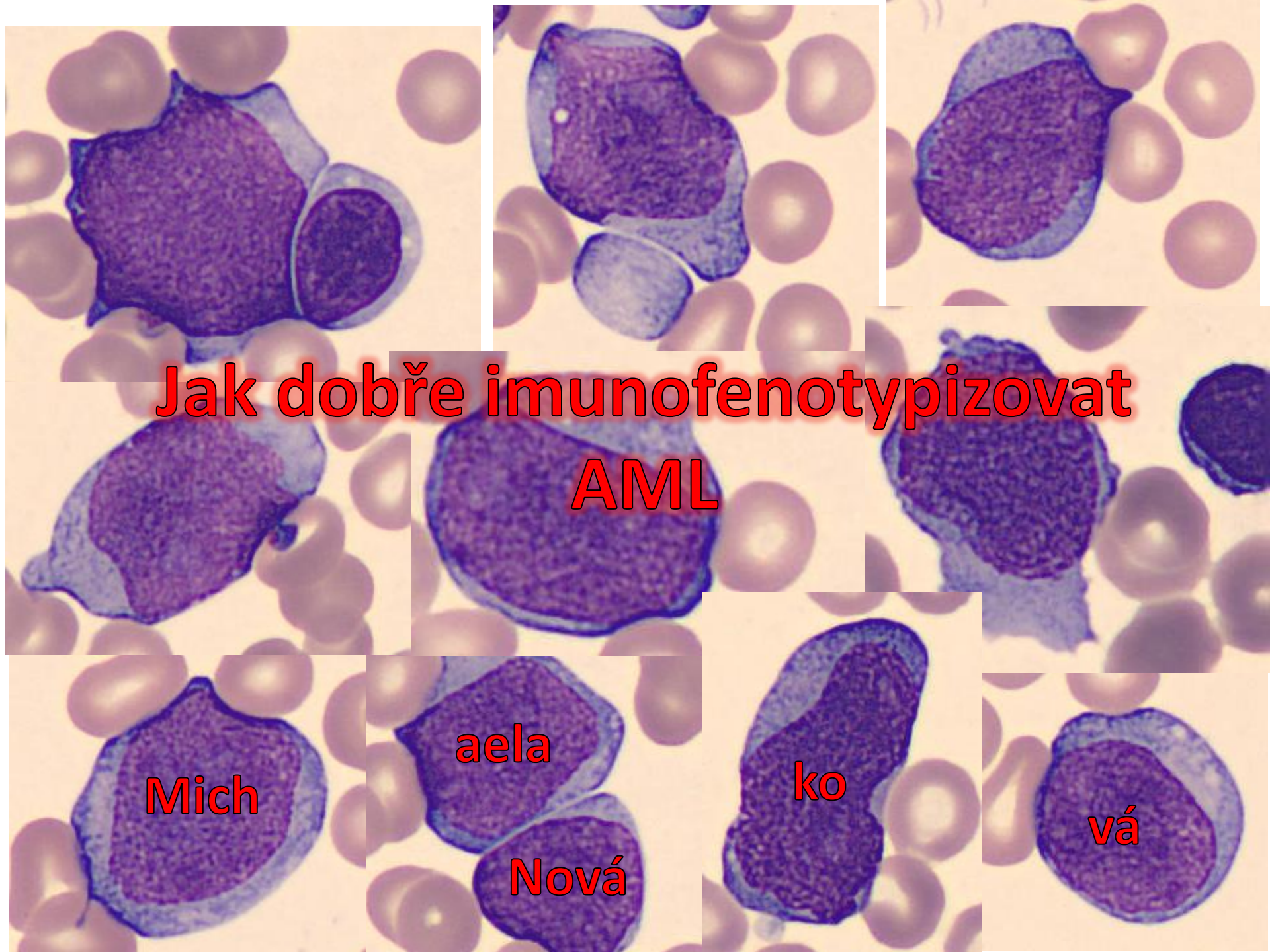
Jak dobře imunofenotypizovat AML
Mich
aela
Nová
ko
vá

Jaké máme leukémie?

Akutní myeloidní leukémie (AML)

Akutní lymfoblastická leukémie (ALL)

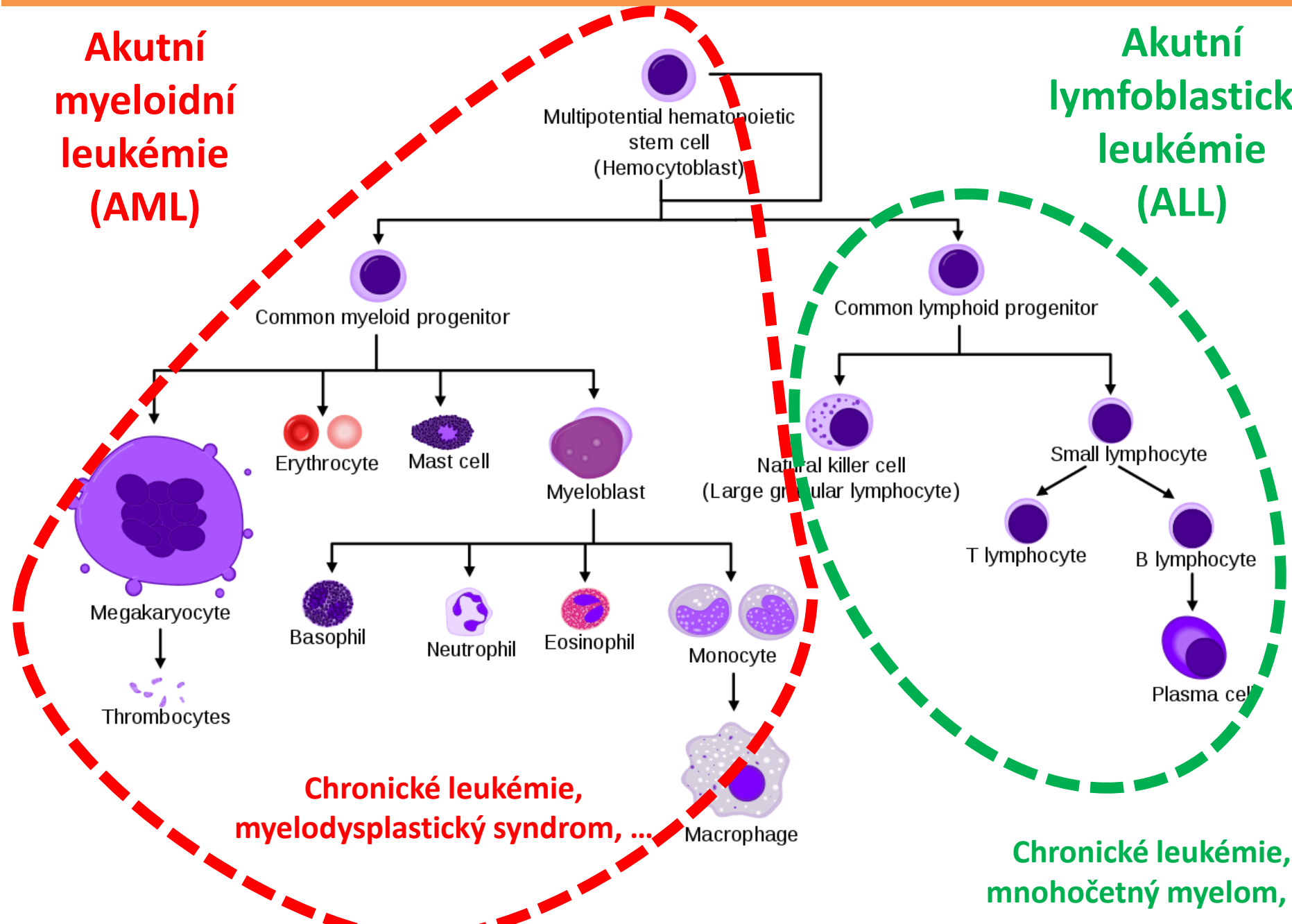

Chronické leukémie, myelodysplastický syndrom, …

Chronické leukémie, mnohočetný myelom, …

Někdy to není tak jednoznačné

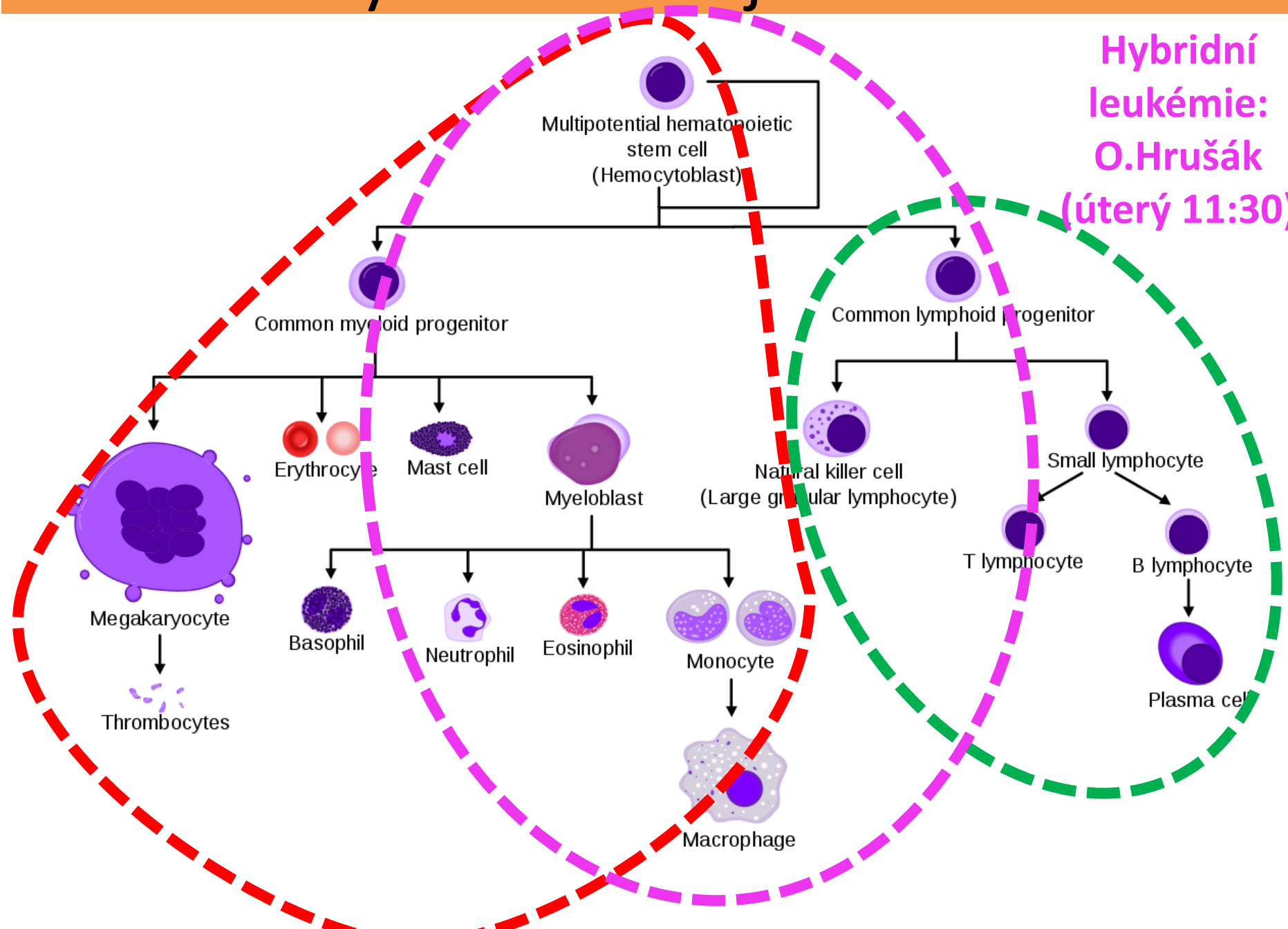

Hybridní leukémie: O.Hrušák (úterý 11:30)

O jak častém onemocnění mluvíme?

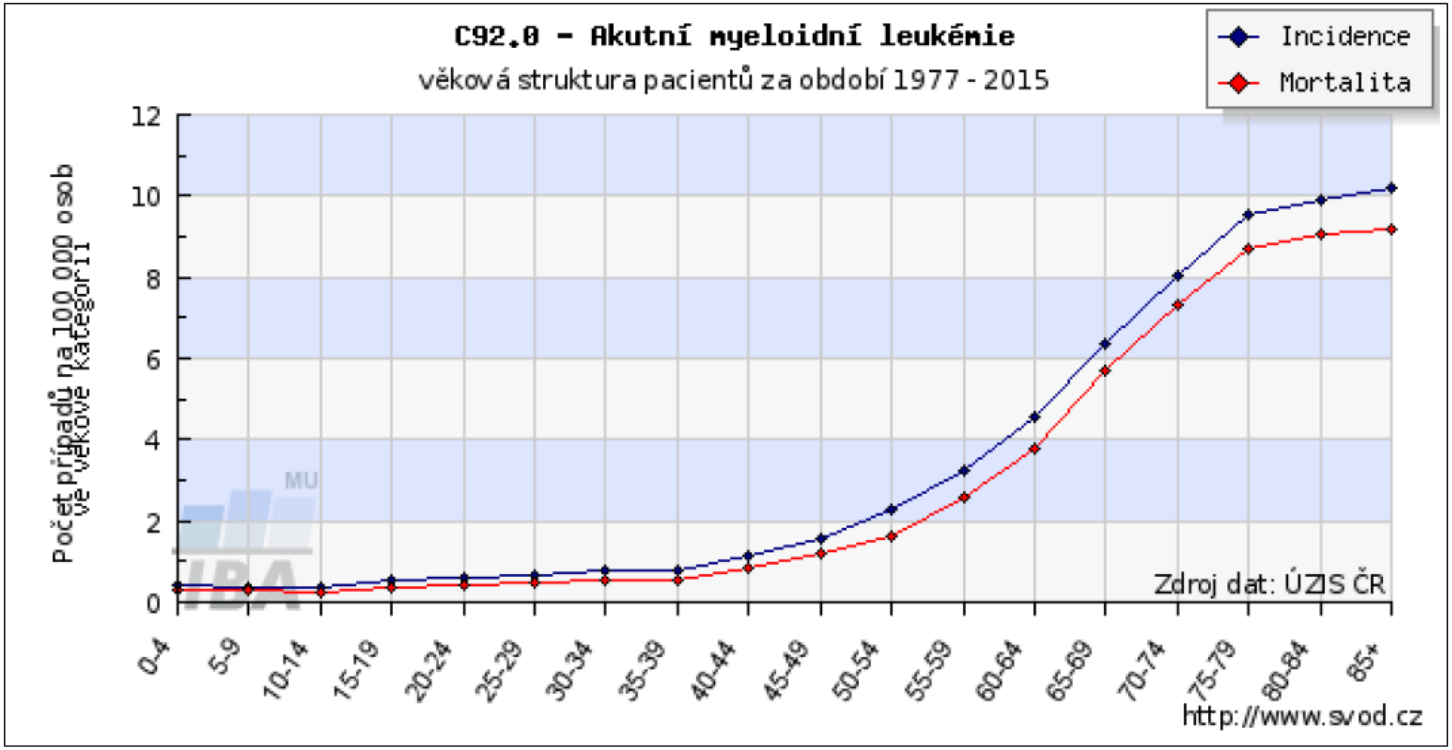

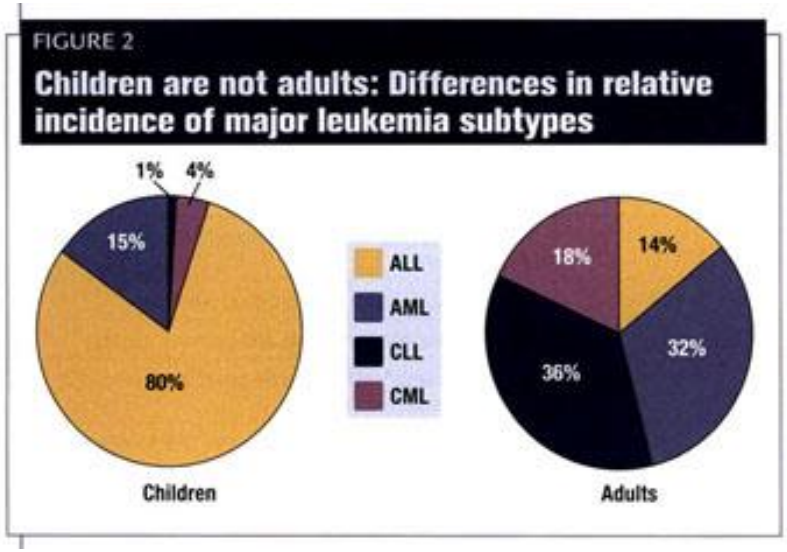

- Incidence stoupá s věkem (medián věku 67 let)
- U dětí 15% leukémií, u dospělých 1/3

- V praxi tedy: nově diagnostikováno 15 dětí a okolo 340 dospělých ročně

Jak diagnostikujeme AML?

Minimální požadavky na diagnostiku AML (Creutzig et al. Blood 2012):

- morfologické vyšetření včetně cytochemie
- cytogenetické vyšetření včetně FISH
- molekulární genetika
- Imunofenotypizace

Jak diagnostikujeme AML?

Minimální požadavky na diagnostiku AML (Creutzig et al. Blood 2012):

- morfologické vyšetření včetně cytochemie
- cytogenetické vyšetření včetně FISH
- molekulární genetika
- Imunofenotypizace

Morfologické typy

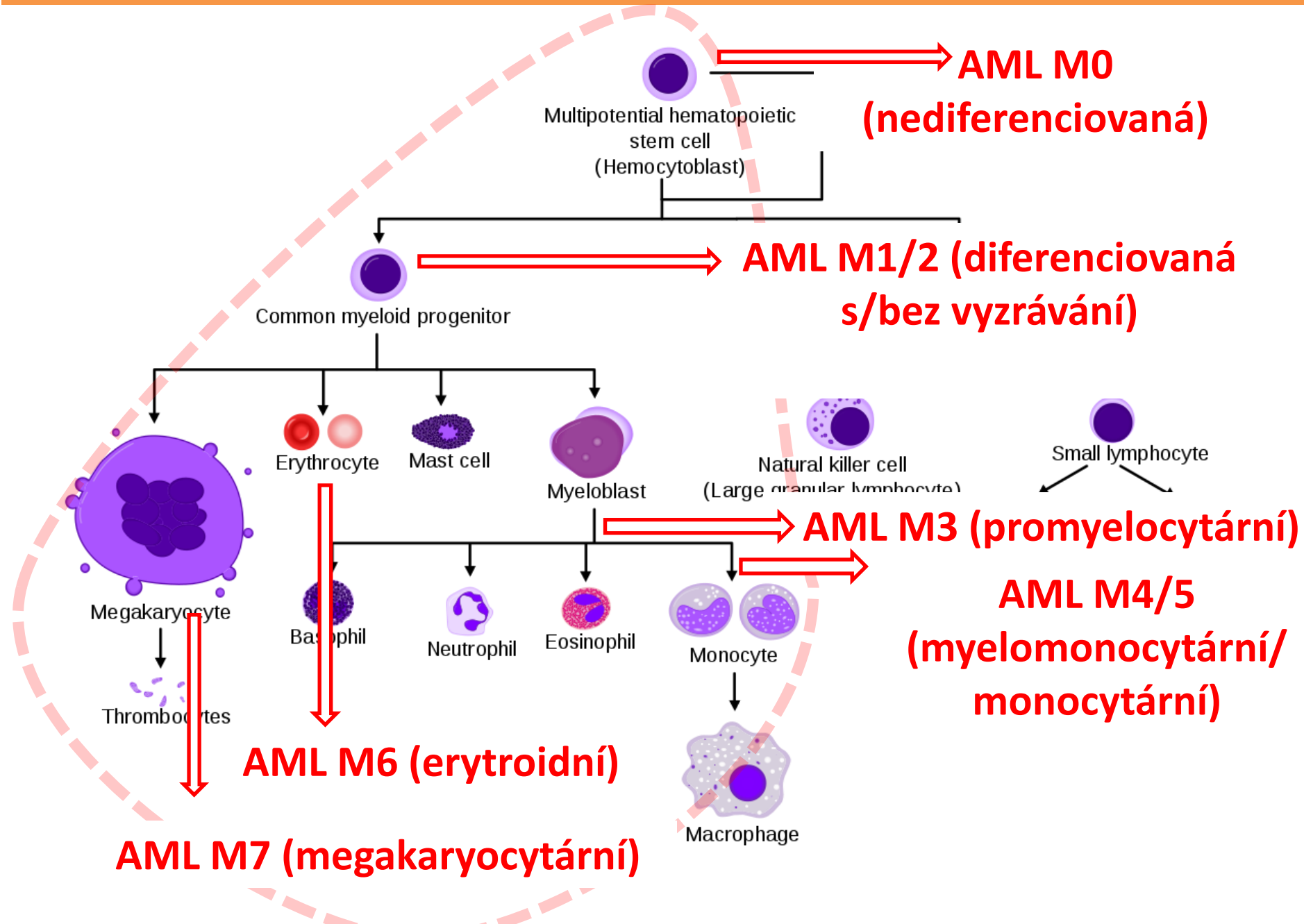

Jak diagnostikujeme AML?

Minimální požadavky na diagnostiku AML (Creutzig et al. Blood 2012):

- morfologické vyšetření včetně cytochemie
- cytogenetické vyšetření včetně FISH
- molekulární genetika

Acute myeloid leukemia (AML) and related neoplasms

AML with recurrent genetic abnormalities
AML with t(8;21)(q22;q22.1);*RUNX1-RUNX1T1*
AML with inv(16)(p13.1q22) or t(16;16)(p13.1;q22);*CBFB-MYH11*
APL with *PML-RARA*
AML with t(9;11)(p21.3;q23.3);*MLLT3-KMT2A*
AML with t(6;9)(p23;q34.1);*DEK-NUP214*
AML with inv(3)(q21.3q26.2) or t(3;3)(q21.3;q26.2); *GATA2*, *MECOM*
AML (megakaryoblastic) with t(1;22)(p13.3;q13.3);*RBM15-MKL1*
Provisional entity: AML with BCR-ABL1
AML with mutated *NPM1*
AML with biallelic mutations of *CEBPA*
Provisional entity: AML with mutated RUNX1

WHO 2016

Jak diagnostikujeme AML?

Minimální požadavky na diagnostiku AML (Creutzig et al. Blood 2012):

- morfologické vyšetření včetně cytochemie
- cytogenetické vyšetření včetně FISH
- molekulární genetika
- Imunofenotypizace

Co očekáváme od průtokové cytometrie?

Diagnóza

- **Stanovujeme imunofenotyp, který vyhodnocujeme z hlediska příslušnosti k linii = klasifikační systémy**
- **Odlišit od akutní lymfoblastické leukémie!**
- **Stanovení primární linie u leukémií smíšeného fenotypu**

- **Diagnóza AML M7 se opírá o průkaz exprese megakaryocytárních znaků**

Diferenciální diagnostika:

- **Myelodysplastický syndrom, JMML**
- **Reaktivní změny v KD, vzácná primární imunodeficience selektivní deficit granul**

Diagnostika akutní leukémie

Klasifikace	BCP ALL	T ALL	AML
WHO	CD19^{pos} MPO^{neg} *i*CD22^{pos} *i*CD79a^{pos}	*(i)*CD3^{pos} (strong)	≥20% myeloblastů ≥20% promonocytů typické fúzní geny MPO, CD64, CD11c, iLysozym, nespecifická esteráza
EGIL	CD19^{pos} *(i)*CD22^{pos} *(i)*CD79a^{pos}	*(i)*CD3^{pos} CD7^{pos}	Nesplňuje ALL & dva a více znaků: CD13^{pos} CD33^{pos} CD65^{pos} CD117^{pos} *i*MPO^{pos}
BFM	CD19^{pos} *(i)*CD22^{pos} *(i)*CD79a^{pos} CD10^{pos}	CD7pos *(i)*CD3^{pos} *iMPO^{neg}* nebo exprese na méně než *30% blastů*	Nesplňuje B a T ALL dva a více znaků: CD13^{pos} CD33^{pos} CD65^{pos} CD117^{pos} *i*MPO^{pos}

Aberantní znaky u AML

AML type	CD34	Aberrant expression	Positive/strong expression	Weak/absent expression
AML with t(8;21)	+	CD19, cCD79a, CD56	HLA-DR, MPO, CD13	CD33
AML inv(16) or t(16;16)	+	CD2	CD117	
APL with t(15;17)	–	CD56		HLA-DR, CD15, CD65
AML with mutated *NPM1*	–		CD13, CD117, CD123	HLA-DR
AML with mutated *CEBPA*	+	CD7	CD13, CD33, HLA-DR, CD15	CD14

Ossenkoppele, 2011

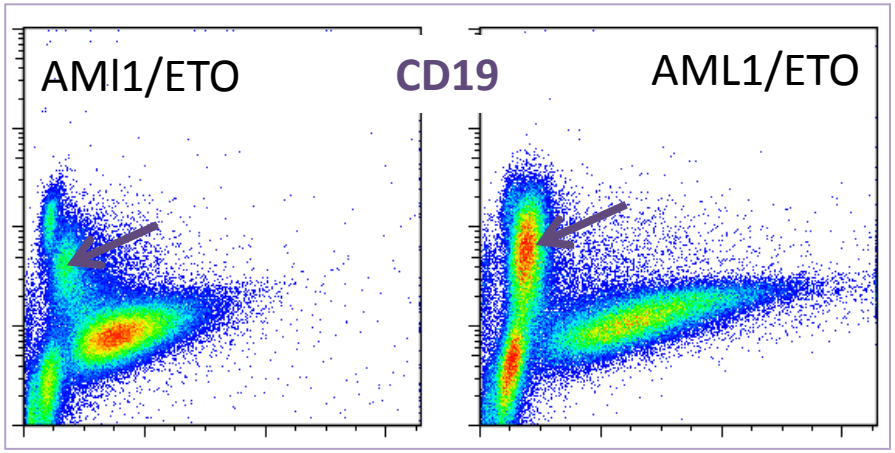

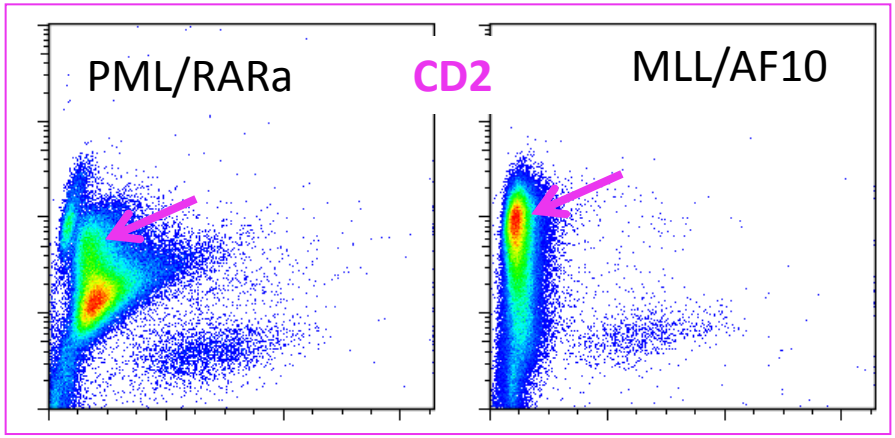

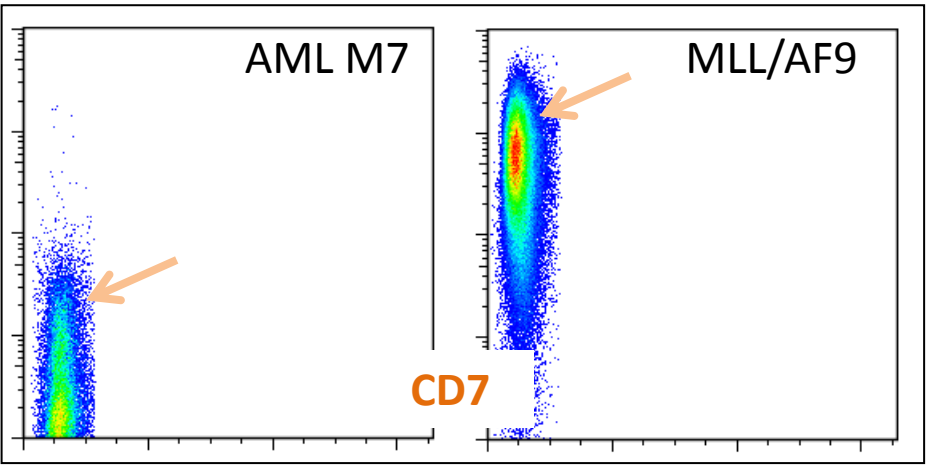

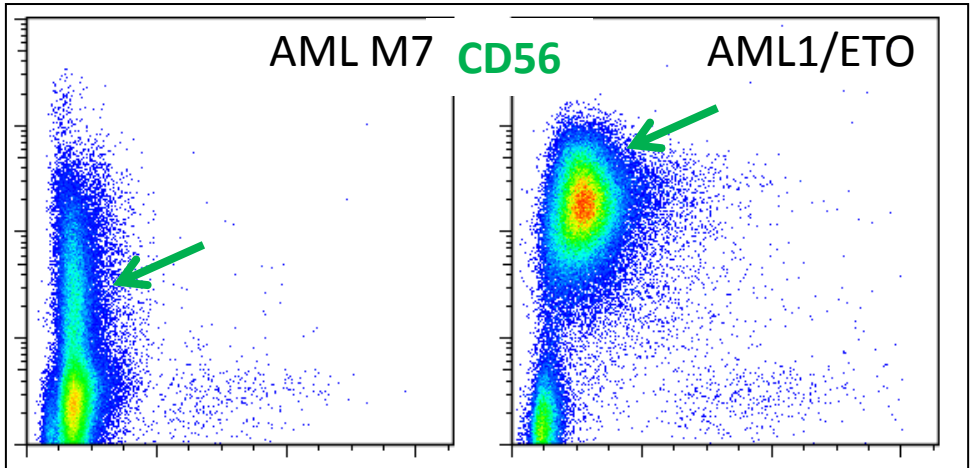

AML subtypy

Nezralé znaky | monocytární | ery | megakaryo

FAB subtype	CD34	CD117	HLADR	MPO	CD13	CD33	CD15	CD65	CD14	GPA	CD36	CD41a
	n (approximate % of cases positive for marker)											
M0	75	75	75	>80	75	75	30	30	0	0	0	0
M1	75	75	75	>80	75	75	75	75	0	0	0	0
M2	75	75	>80	>80	>80	>80	75	75	0	0	0	0
M3	<10	30	<10	>80	>80	>80	75	75	0	0	0	0
M4	75	75	>80	>80	75	>80	75	>80	75	0	30	0
M5	<10	30	>80	>80	75	>80	75	>80	75	0	75	0
M6	30	30	75	>80	75	75	30	75	0	>80	75	0
M7	30	30	30	0	30	75	30	<10	0	<10	75	>80

[a] Abbreviations: FAB, French–American–British classification; DR, HLA-DR antigen; MPO, myeloperoxidase; GPA, glycophorin A.

Campana, 2000

- Je to hezké, ale…..toto není úloha cytometrie!
- My bychom měli:
  - **umět určit AML M7**
  - **vznést podezření na AML M3** (ale opět spolupráce s morfologií)

- <u>Nutnost znalosti nemaligní myeloidní řady v kostní dřeni a periferní krvi!</u>

Myeloidní vývoj v kostní dřeni

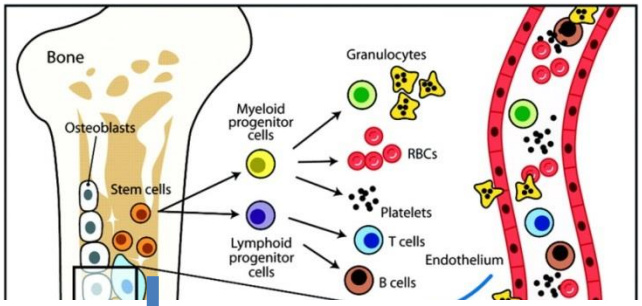

Vývoj myeloidní řady v kostní dřeni

V periferní krvi zralé myeloidní buňky

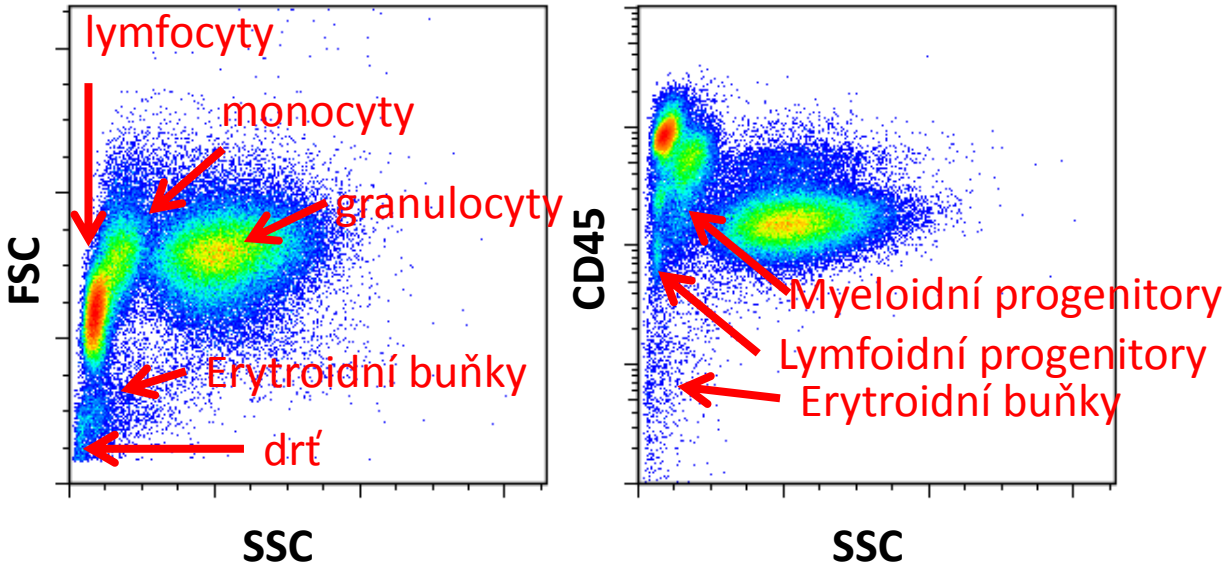

Gate CD117+ (myeloidní prekurzory)

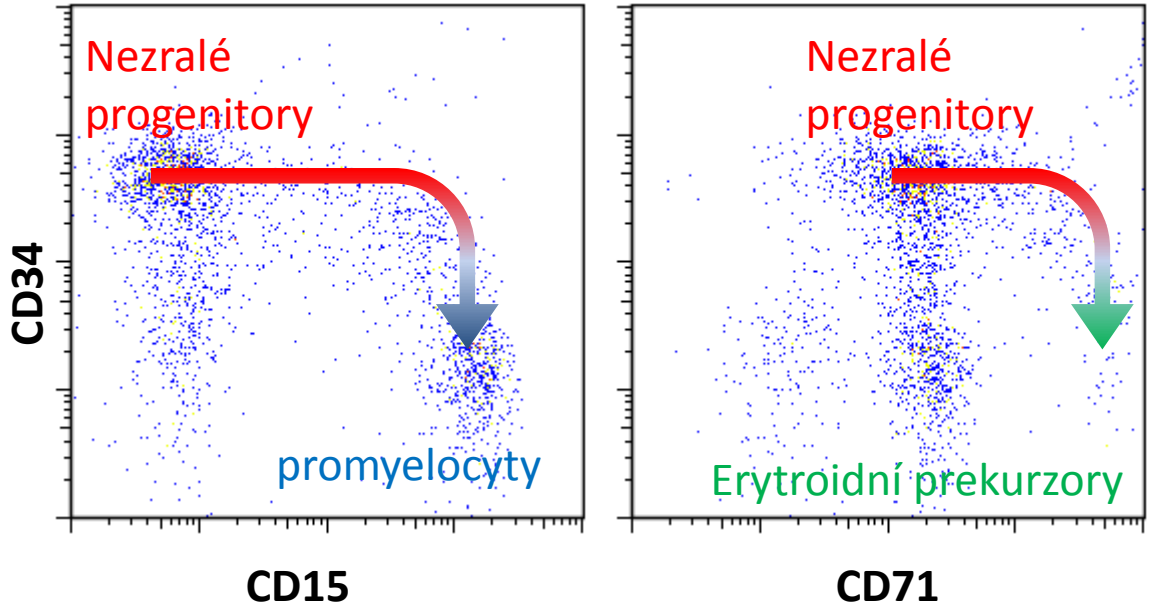

AML M0

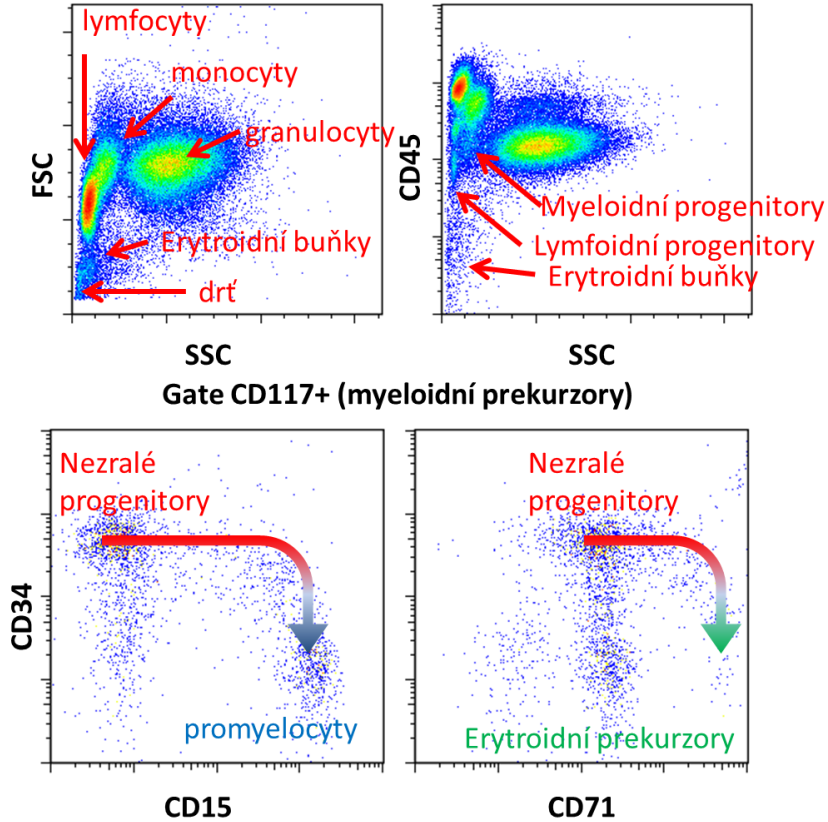
lymfocyty
monocyty
granulocyty
Erytroidní buňky
drť
FSC
SSC
CD45
Myeloidní progenitory
Lymfoidní progenitory
Erytroidní buňky
SSC
Gate CD117+ (myeloidní prekurzory)
Nezralé progenitory
promyelocyty
CD34
CD15
Nezralé progenitory
Erytroidní prekurzory
CD71

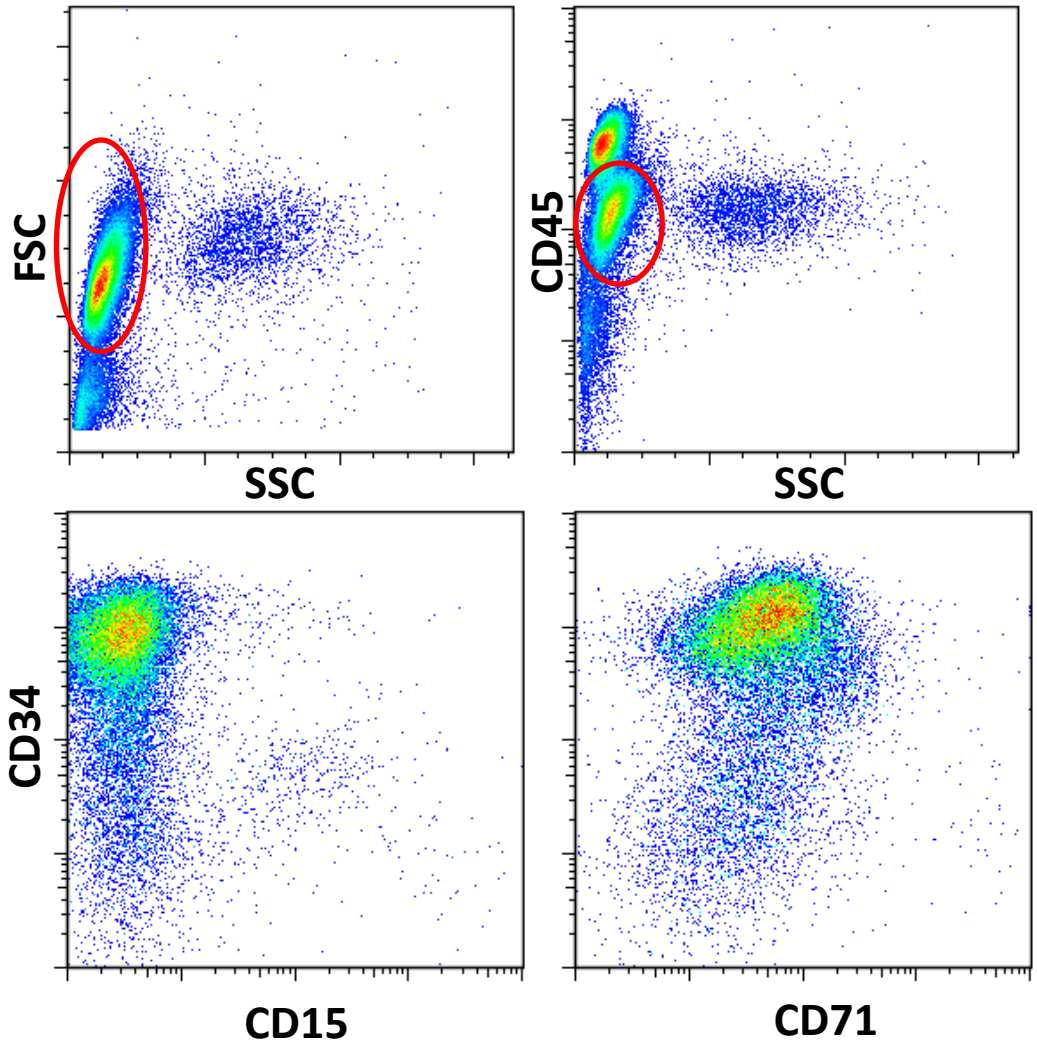
FSC
SSC
CD45
SSC
CD34
CD15
CD71

AML M3 (promyelocytární)

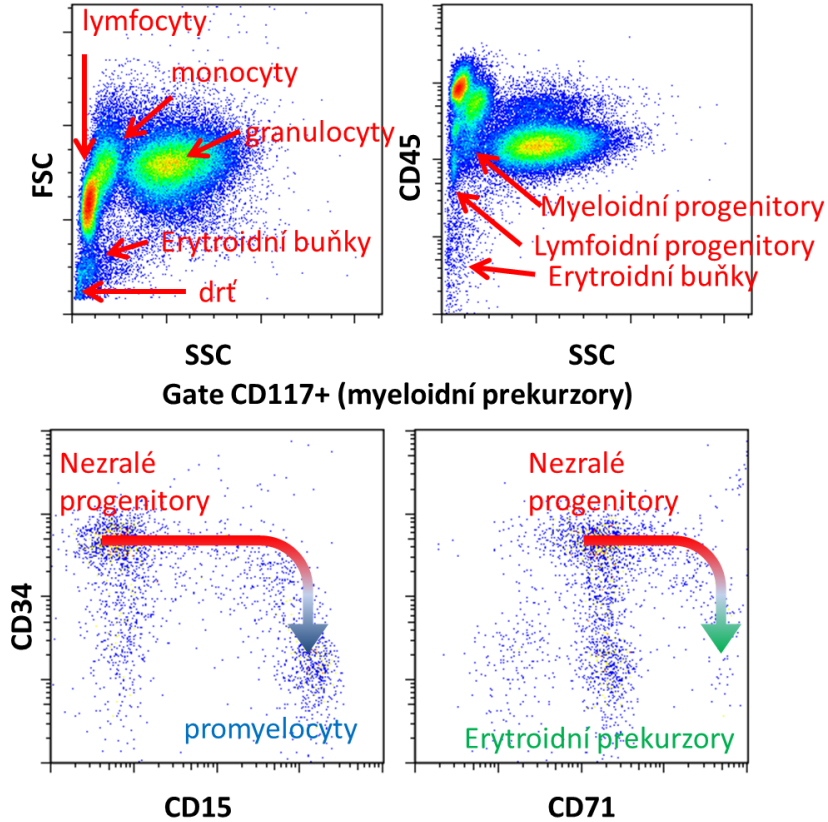

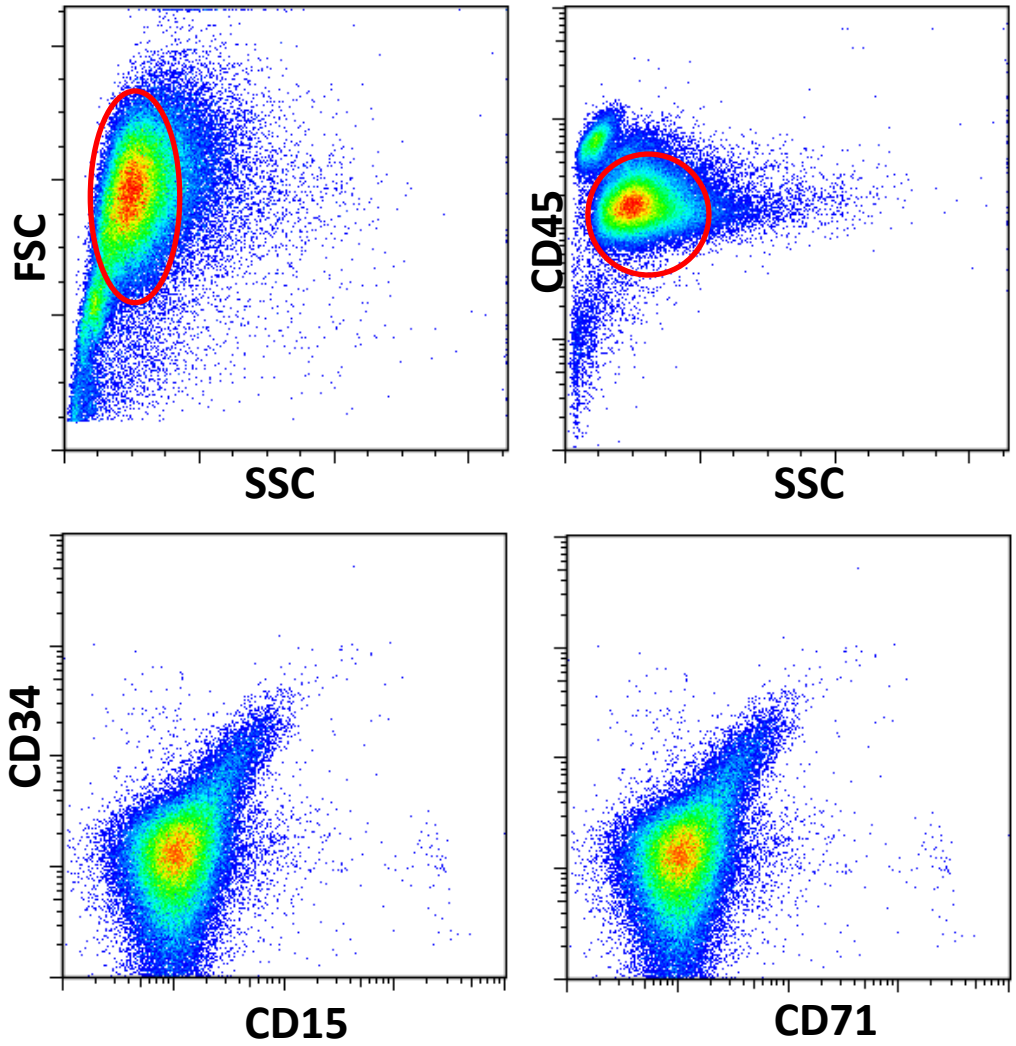

AML M3 (promyelocytární)

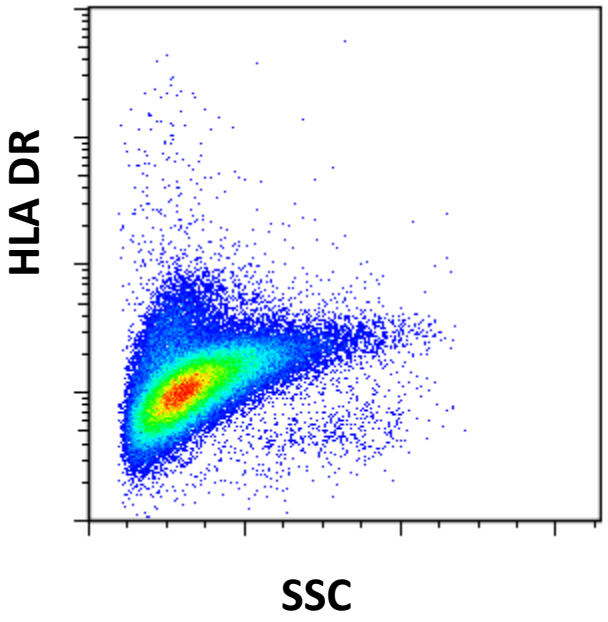

Typický fenotyp

- **Vysoký FSC (granulární buňky)**
- **Negativita HLA DR**
- **CD117pos**
- **Negativita CD34**

- **Variantní forma (mikrogranulární): aberantní exprese CD2, může být CD34pos**

Často krvácivé komplikace! Nutnost rychlé diagnostiky! Většinou již morfologicky suspektní, definitivní diagnóza: potvrzení fúzního genu PML/RARa

AML M5 (monocytární)

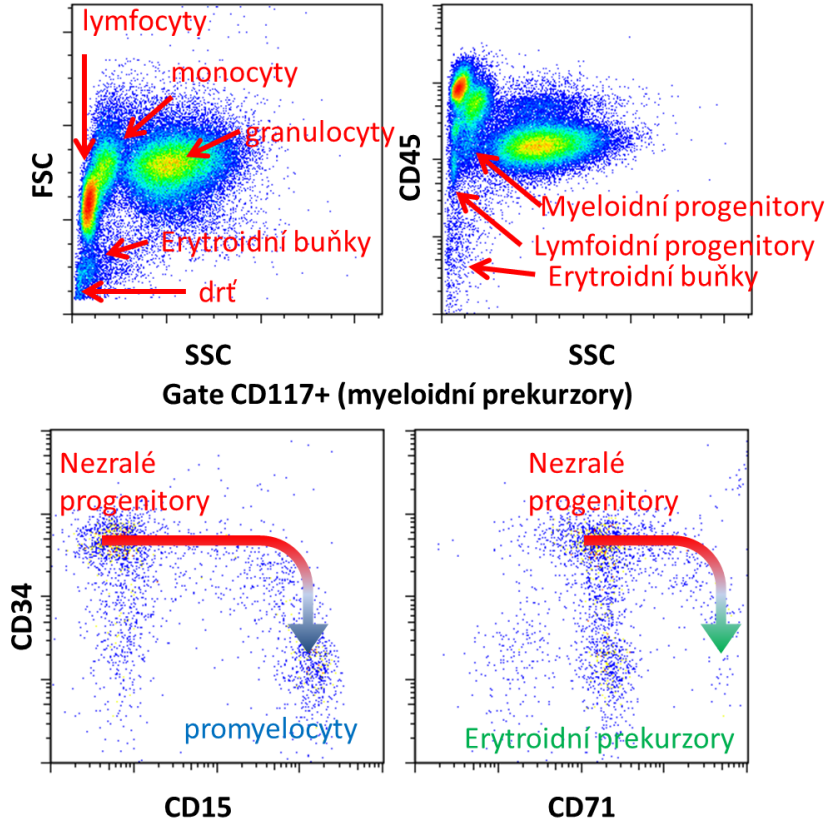

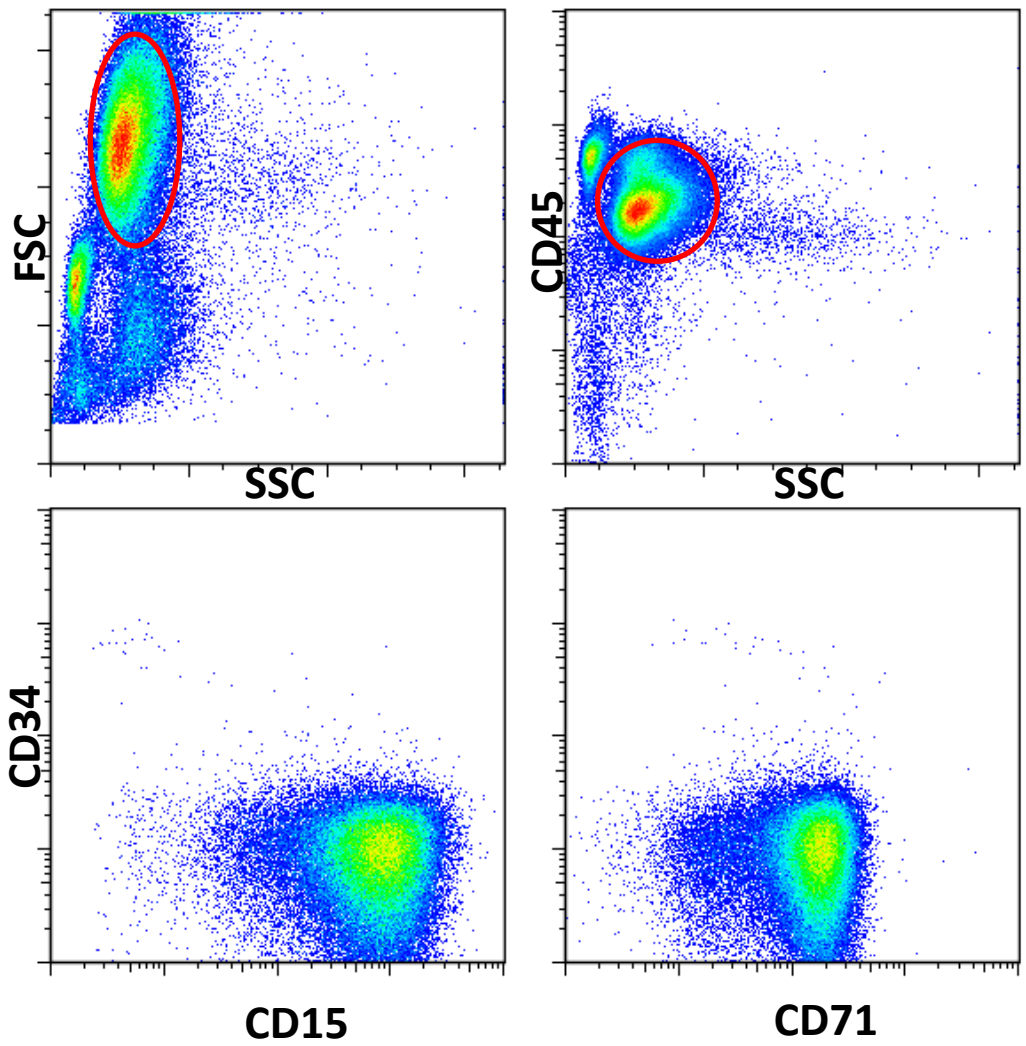

AML M5 (monocytární)

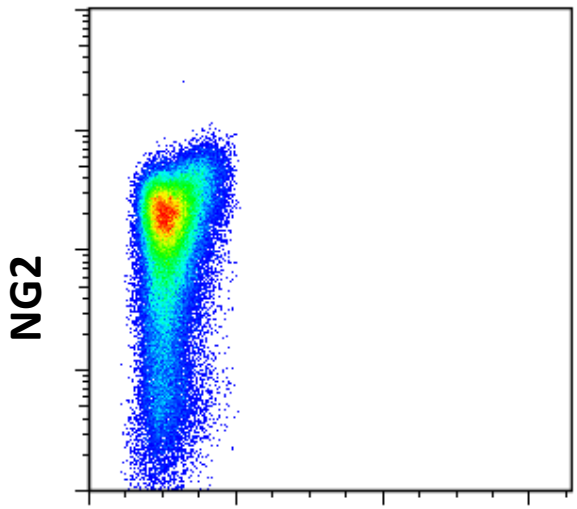

Typický fenotyp

- **Vysoký FSC (granulární buňky)**
- **Pozitivita HLA DR!**
- **CD15pos**
- **U přestaveb MLL genu aberantní exprese NG2**
- **iMPO může být negativní, ale je pozitivní intra-Lysozym!**

→WHO: CD64, CD11c, iLysozym, NSE

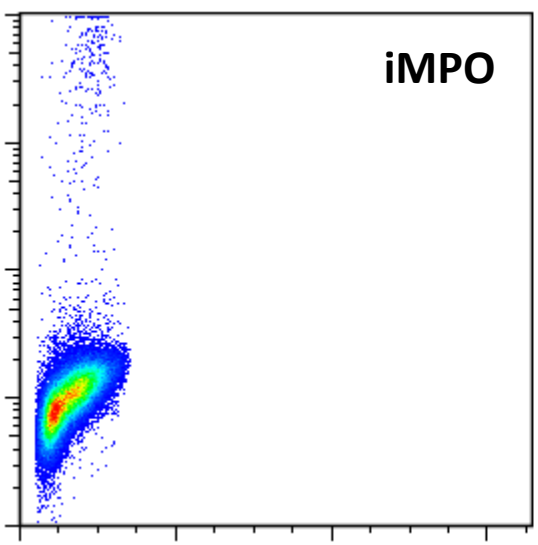

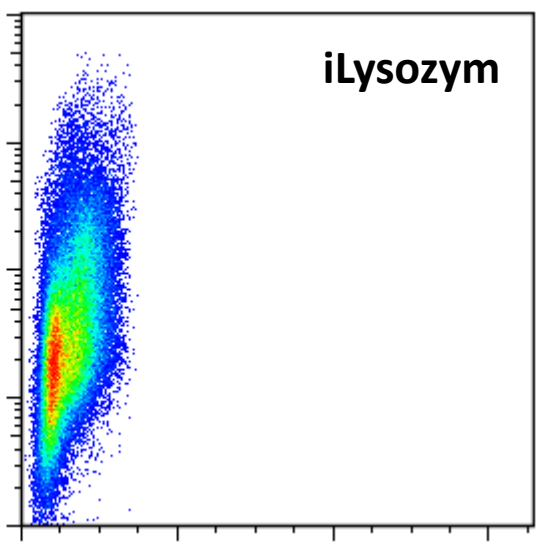

AML M7 (megakaryocytární)

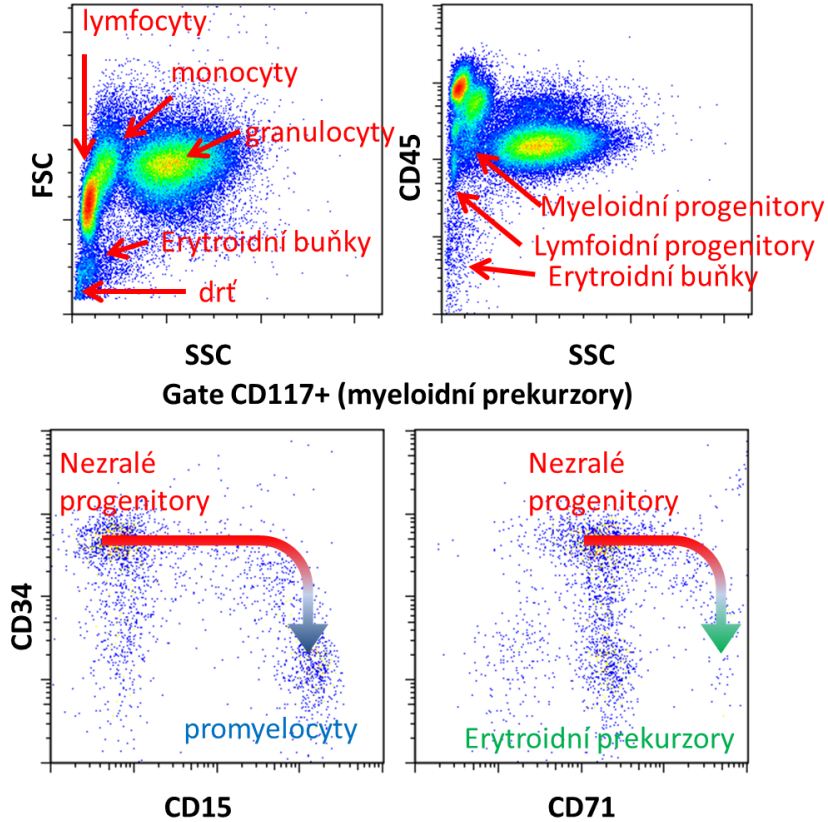

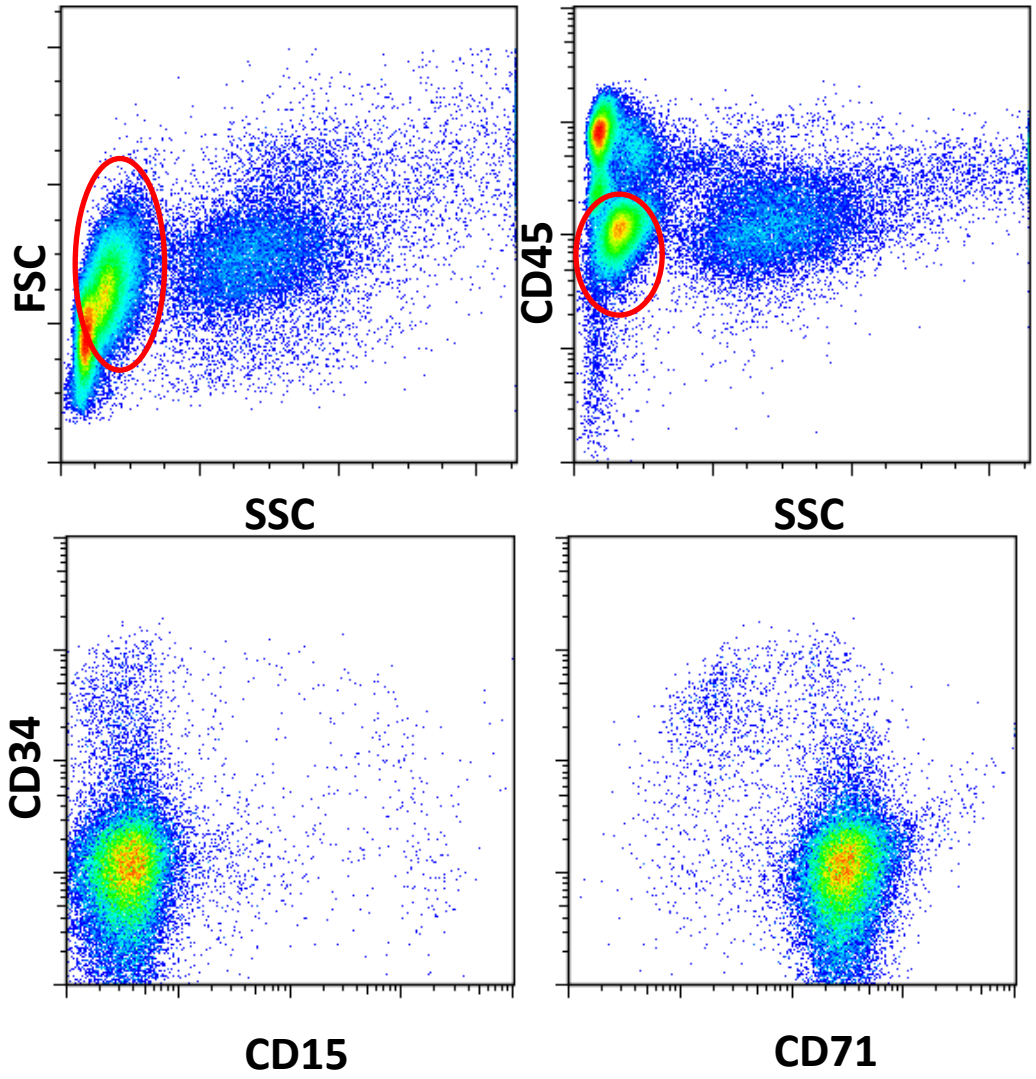

AML M7 (megakaryocytární)

<u>Typický fenotyp</u>

- **Exprese CD4**
- **Negativita HLA DR!**
- **Exprese megakaryocytárních znaků:**
  - **CD41**
  - **CD42**
  - **CD61**
- **Může být CD7**

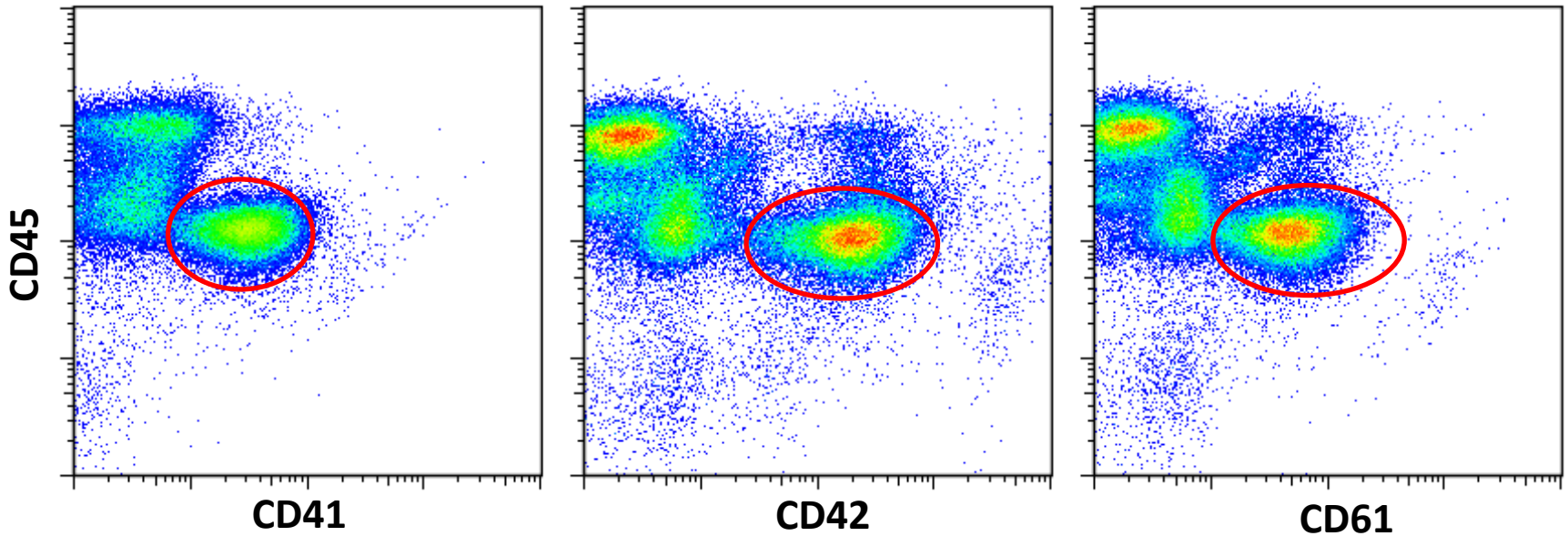

Monocytóza: reaktivní nebo maligní?

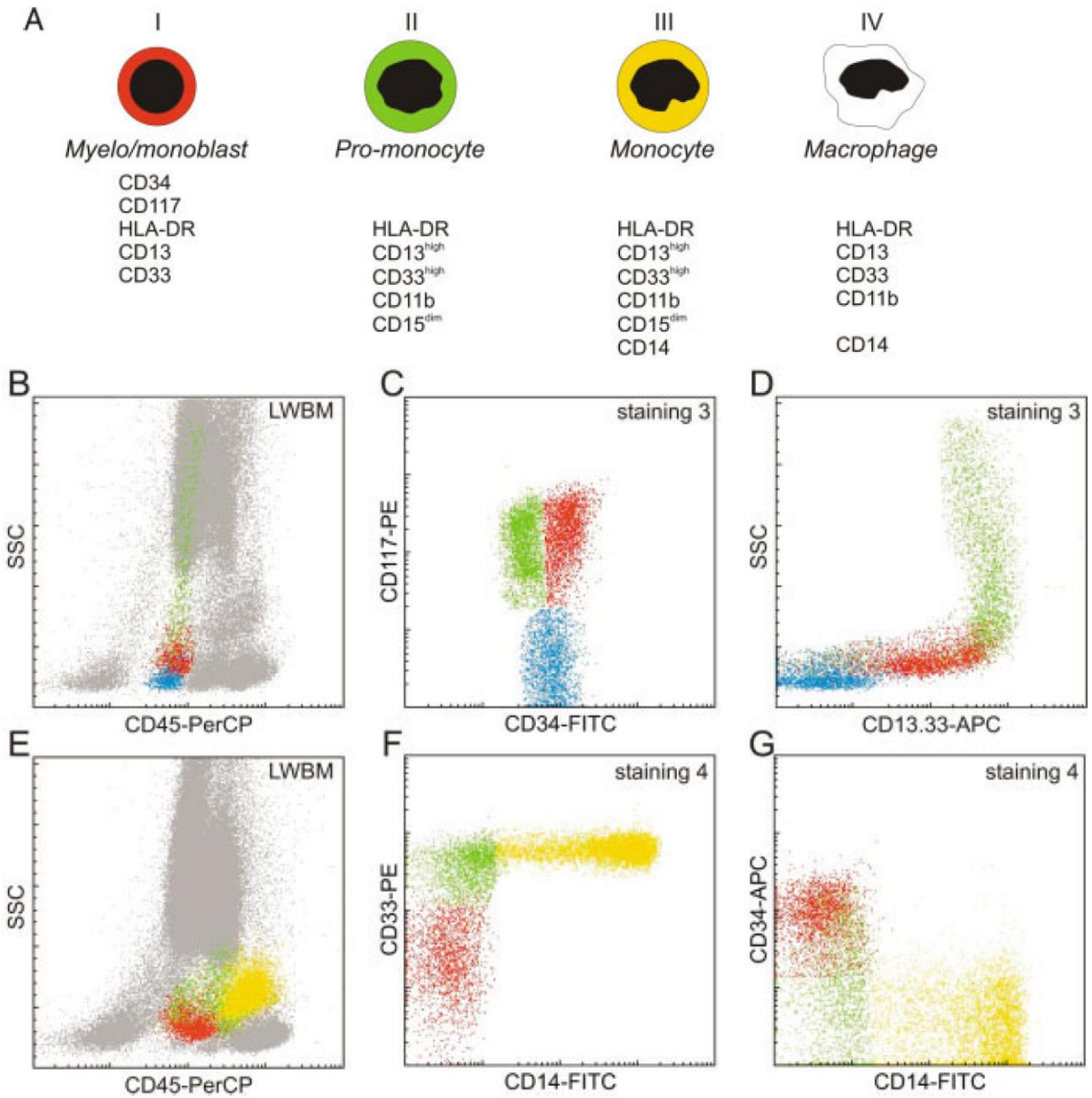

Analyzujeme **znaky zralých monocytů** (v krvi) nebo vývoj (ve dřeni):

- CD14
- CD11b
- HLA DR
- CD15
- IREM2 (CD300e)

- Přítomnost **aberantních znaků**:
- NG2

- Aberantní exprese/asynchronie **nezralých/reaktivních/ aberantních** znaků:
- CD56, CD2
- CD34, CD117

Van Lochem, 2004

Odlišení od reaktivních změn – monocyty

Monocytóza po léčbě neuroblastomu26%

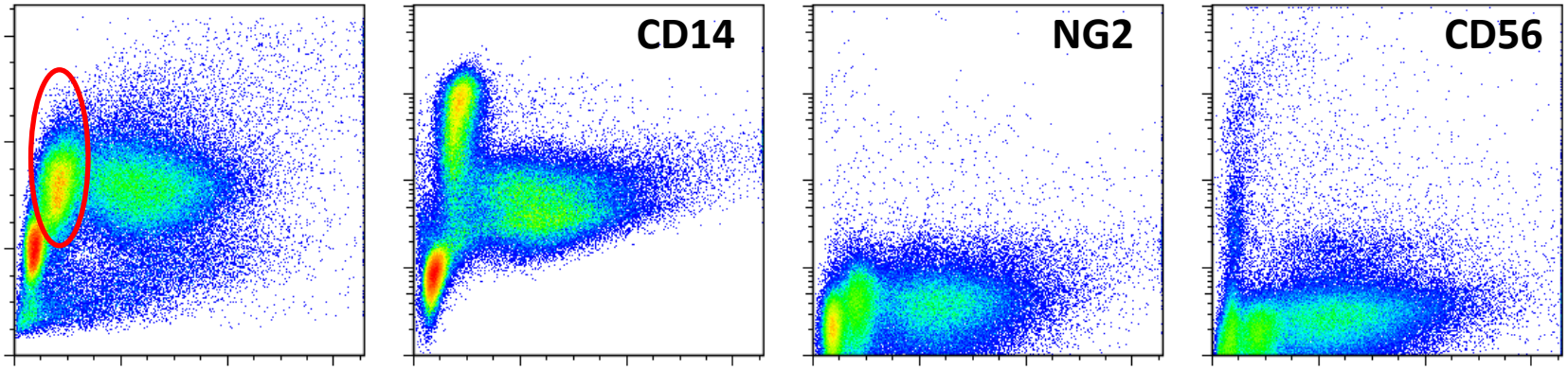

AML M5 MLL/AF9

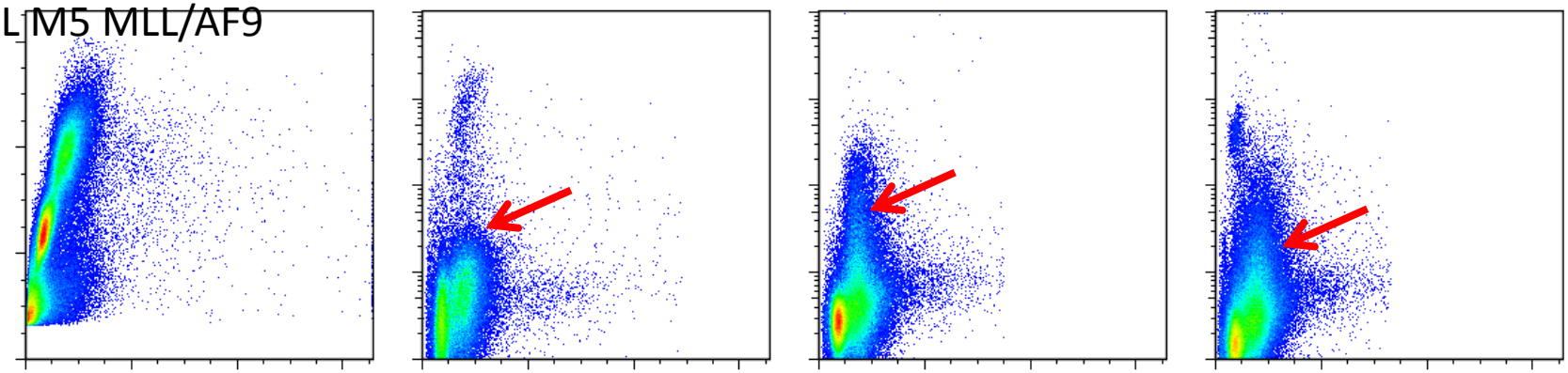

AML M5 MLL/AF9

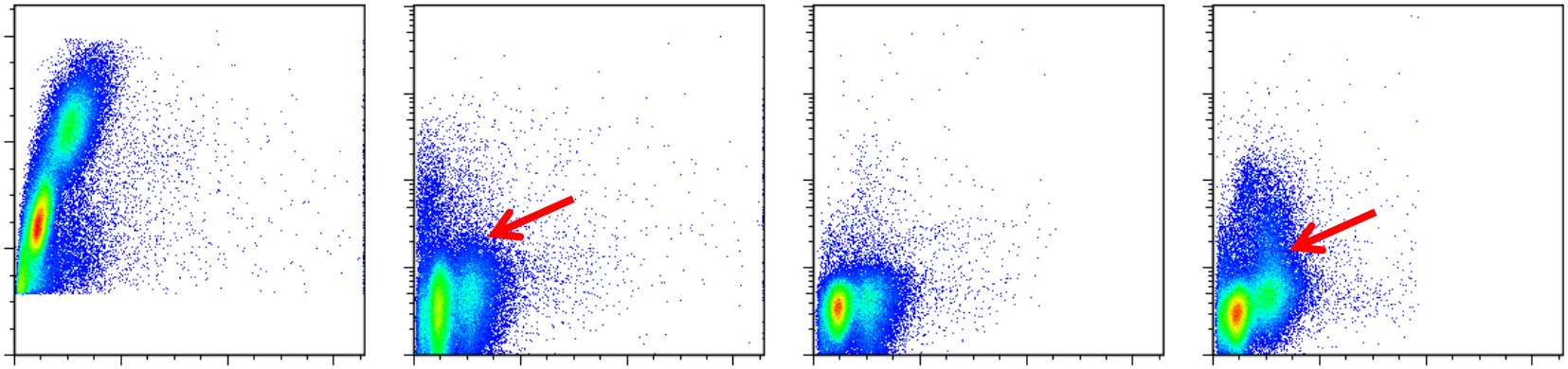

Reaktivní změny, satelitismus destiček

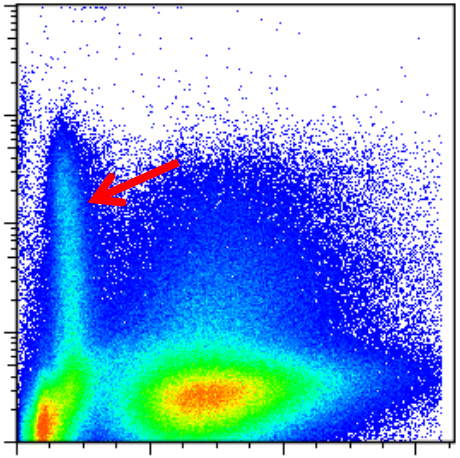

CD56 na monocytech v průběhu léčby AML (reaktivní změna, PCR MRN negativní)

Satelitismus destiček – přisedání na všechny typy buněk!

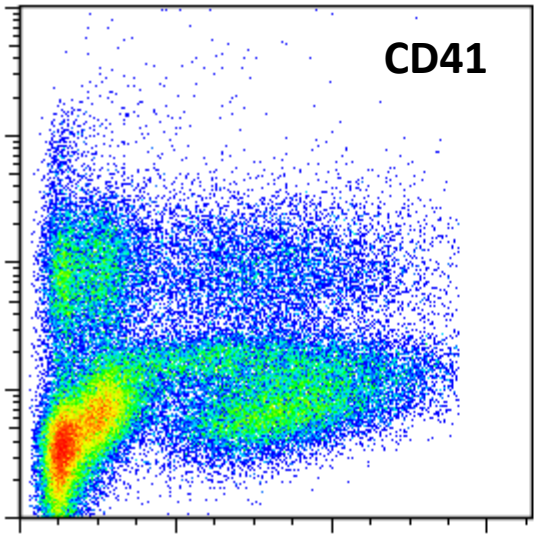

Aplázie bílé řady na léčbě

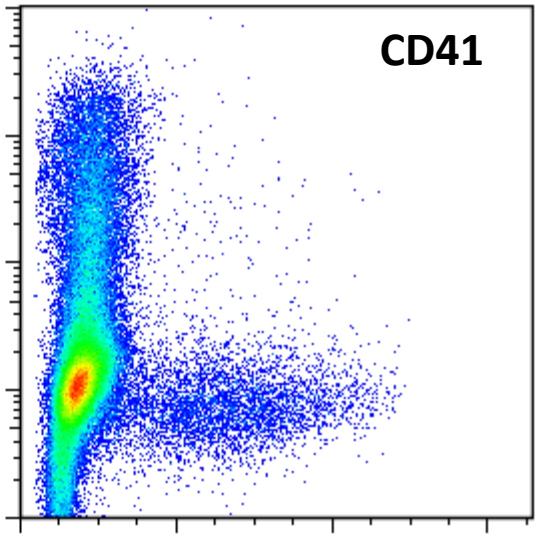

AML M7

Transientní myeloproliferace (TMD)

TMD=transientní myeloproliferace u pacientů s m.Down:

- do 1 roku života (zpravidla v prvních dnech po narození)
- Přechodný výskyt myeloidních nezralých buněk v krvi, které spontánně vymizí
- U pacientů zvýšené riziko vzniku akutní leukémie (typicky AML M7, ale i jiné)
- Typický fenotyp:
  - CD56+7+4+34+117+ s expresí megakaryocytárních znaků CD41/42/61

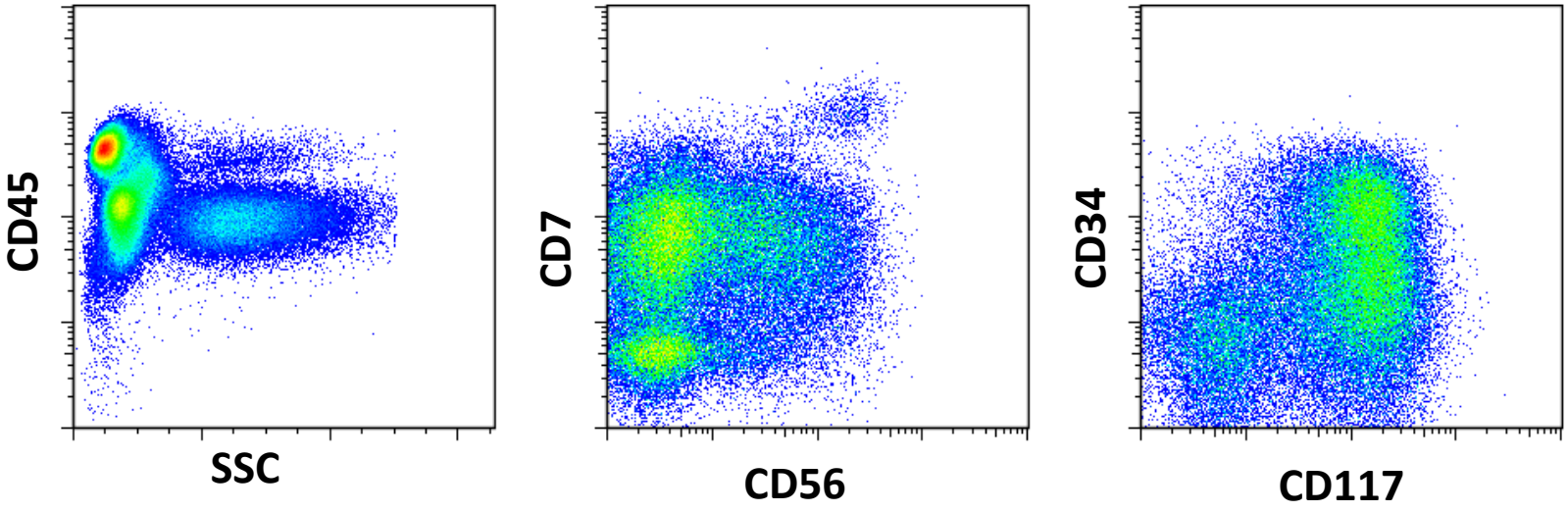

Vývoj fenotypu při léčbě AML M3

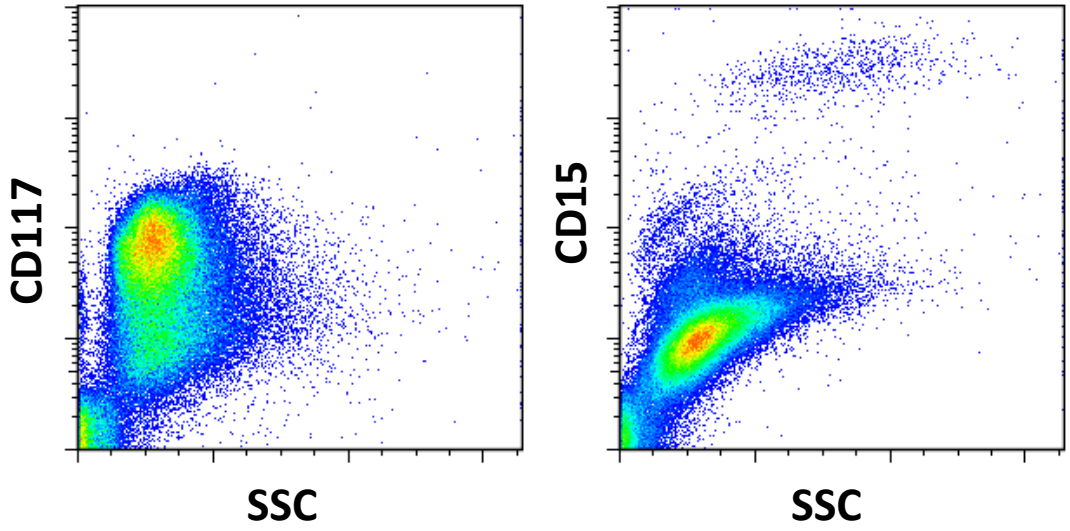

- **Léčba kyselinou retinovou (ATRA)**
- **Diferenciace promyelocytů (CD117+34neg)**

- **Ztráta CD117**
- **Získání CD15**
- **Nárůst SSC**
- **PCR MRD vysoký signál**

Odlišení od MDS

- Počet blastů
- Typické genetické změny

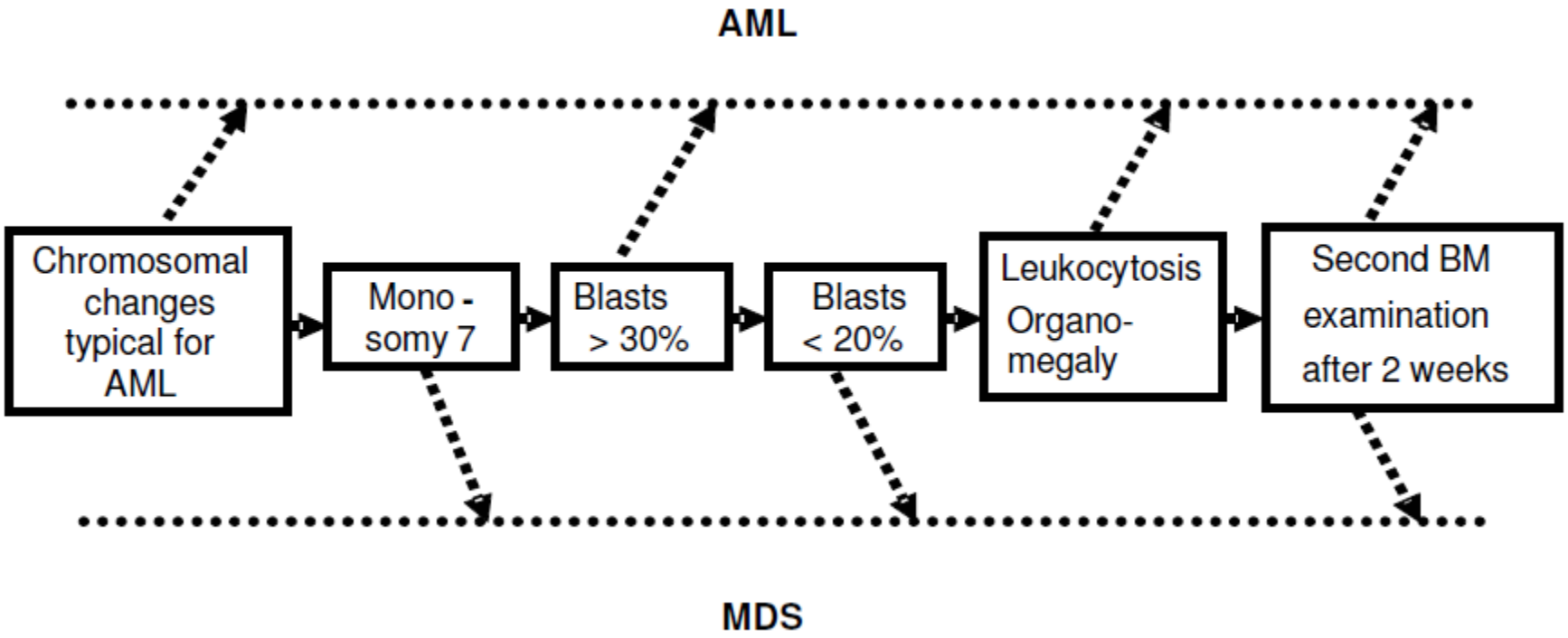

Závěry

- Průtoková cytometrie je součást diagnostického procesu
- Důležitá znalost nemaligní krvetvorby i v reaktivních podmínkách

- **Prioritou je:**
  - **Odlišit ALL**
  - **Vznést podezření na AML M3**
  - **Potvrdit AML M7**

- Odlišení dalších diagnóz
  - Reaktivních změn (např. CD56)
  - TMD (důležitá klinická data, mutace GATA1 aj.)
  - MDS (není součástí přednášky)
  - Imunodeficitů (není součástí přednášky)

Děkuji Vám za pozornost!